Instrumental de 3ª geração no tratamento de escoliose em pacientes com paralisia cerebral tetraparéticos – análise dos resultados clínico e radiográfico

Third generation instrumentation in the treatment of scoliosis in total-body-involvement cerebral palsy patients – clinical and radiographic analysis

Instrumental de 3ª generación en el tratamiento de la escoliosis en pacientes con parálisis cerebral tetraparéticos

Gustavo Carriço de Oliveira[1]
Paulo Tadeu Maia Cavali[2]
Élcio Landim[3]
Marcus Alexandre Mello Santos[4]
Maurício Antonelli Lehoczki[5]

RESUMO

Objetivo: Analisar os resultados radiográfico e clínico dos pacientes com paralisia cerebral tetraparéticos submetidos à fusão vertebral para tratamento de suas deformidades vertebrais, usando instrumental de terceira geração. Desenho de estudo: estudo descritivo não-randomizado de uma série de pacientes. **Métodos:** foram submetidos à artrodese de coluna com instrumental de terceira geração, 15 pacientes com paralisia cerebral tetraparéticos e escoliose. Foram realizadas e estudadas radiografias dos seguintes períodos: pré-operatório, pós-operatório imediato, pós-operatório de um ano e pós-operatório final. Além disso, o estado funcional foi avaliado por meio de exame físico e entrevista com os

ABSTRACT

Objective: *to analyse the radiographic and clinical results of spinal fusion in patients with total-body involvement cerebral palsy, using third generation instrumentation. Study Design: a nonrandomized descriptive case series.* ***Methods:*** *fifteen patients with total-body involvement cerebral palsy and scoliosis underwent spine fusion with third generation instrumentation. Radiographic examination were taken and analyzed at the preoperative period, immediate postoperative period, 1 year postoperative, and at the final most recent review. Also functional status was analyzed by physical examination, and a interview with the patient and parents.* ***Results:*** *mean clinical follow-up was 22 months*

RESUMEN

Objetivo: *analizar los resultados radiográficos y clínicos de los pacientes con parálisis cerebral tetraparéticos sometidos a fusión vertebral para tratamiento de sus deformidades vertebrales, usando instrumental de tercera generación. Diseño del estudio: estudio descriptivo no randomizado de una serie de pacientes.* ***Métodos****: quince pacientes con parálisis cerebral tetraparéticos y escoliosis fueron sometidos a artrodesis de columna con instrumental de tercera generación. Fueron realizadas y estudiadas radiografías de los periodos preoperatorio, postoperatorio inmediato, postoperatorio de 1 año y postoperatorio final. Además, el estado funcional fue evaluado por*

Trabalho realizado na Associação de Assistência à Criança Deficiente (AACD) – São Paulo (SP), Brasil.

[1]Residente em Cirurgia de Coluna da Assistência à Criança Deficiente –AACD - São Paulo e do Grupo de Coluna do Hospital das Clínicas da Faculdade de Ciências Médicas da Universidade Estadual de Campinas – UNICAMP – Campinas (SP), Brasil.
[2]Mestre; Médico Ortopedista do Grupo de Escoliose da Associação de Assistência à Criança Deficiente –AACD - São Paulo e do Grupo de Coluna do Hospital das Clínicas da Faculdade de Ciências Médicas da Universidade Estadual de Campinas – UNICAMP – Campinas (SP), Brasil.
[3]Doutor; Chefe do Grupo de Escoliose da Associação de Assistência à Criança Deficiente – São Paulo (SP), Brasil; Professor Adjunto e Chefe do Grupo de Cirurgia da Coluna Vertebral do Departamento de Ortopedia e Traumatologia do Hospital das Clínicas da Faculdade de Ciências Médicas da Universidade Estadual de Campinas – UNICAMP – Campinas (SP), Brasil.
[4-5]Assistentes do Grupo de Escoliose da Associação de Assistência à Criança Deficiente – São Paulo (SP), Brasil.

Recebido: 11/07/2006 - Aprovado: 12/04/2007

20_pag206_215.pmd 201 15/11/2007, 10:18

pacientes e seus familiares. **Resultados:** a média de seguimento clínico foi de 22 meses (variação, 15-37 meses) e a média de seguimento radiográfico foi de 19,6 meses (variação, 15-32 meses). Este trabalho mostrou 59,7% de correção quando comparadas as escolioses nos períodos pré-operatório e pós-operatório imediato. Quatro pacientes (26,6%) tiveram progressão tardia (>10º) durante o seguimento pós-operatório. A perda de correção da obliqüidade pélvica (>5º) foi notada em dois pacientes (13,3%) e descompensação do tronco (>3 cm) foi notada em somente um paciente (6,6%). Sobre o grau de satisfação, 86,6% dos pais ou profissionais que cuidavam dos pacientes estavam muito satisfeitos com os resultados da cirurgia e notaram benefício importante no estado funcional dos pacientes após a cirurgia. **Conclusão**: apesar dos riscos e da complexidade envolvida na cirurgia de coluna neste grupo de pacientes, este tipo de instrumental mostrou que bons resultados podem ser atingidos para a maioria dos pacientes com paralisia cerebral.

DESCRITORES: Paralisia cerebral; Escoliose/cirurgia; Artrodese; Fusão vertebral; Instrumentos cirúrgicos

(range, 15-37 months) and mean radiographic follow-up was 19.6 months (range, 15-32 months). This study showed 59.7% of scoliosis correction between pre operative period and immediate postoperative period. 4 patients (26.6%) had late progression of scoliosis (more than 10º). Pelvic obliquity loss of correction (>5º) were found in two patients (13,3%) and decompensation (>3cm) were found in only 1 patient (6.6%). 86,6% of parents or caregivers were very satisfied with the results of surgery and noted a beneficial impact on the patients functional status. ***Conclusion:*** *despite the risks and complexity involved in spinal surgery in those patients, this kind of instrumentation showed that good results can be achieved for most cerebral palsy patients.*

KEYWORDS: Cerebral palsy; Scoliosis/surgery; Arthrodesis; Spinal fusion; Surgical instruments

medio del examen físico y entrevista con pacientes y familiares. ***Resultados:*** *el promedio del seguimiento clínico fue de 22 meses (variación de 15-37 meses) y el promedio de seguimiento radiográfico fue de 19.6 meses (variación de 15-32 meses). Este trabajo mostró 59.7% de corrección cuando comparadas escoliosis nos periodos preoperatorio y postoperatorio inmediato. Cuatro pacientes (26.6%) tuvieron progresión tardía (>10º) durante el seguimiento postoperatorio. Pérdida de corrección de la oblicuidad pélvica (>5º) fue notada en 2 pacientes (13,3%) y descompensación del tronco (>3cm) fue notada en solamente 1 paciente (6.6%). 86.6% de los padres o profesionales que cuidaban de los pacientes estaban muy satisfechos con los resultados de la cirugía y notaran beneficio importante en el estado funcional de los pacientes después de la cirugía.* ***Conclusión****: a pesar de los riesgos y de la complejidad involucrada en las cirugías de columna en este grupo de pacientes, este tipo de instrumental mostró que buenos resultados pueden ser obtenido para la mayoría de los pacientes con parálisis cerebral.*

DESCRIPTORES: Parálisis cerebral; Escoliosis/cirugía; Artrodesis; Fusión vertebral; Instrumentos quirúrgicos

INTRODUÇÃO

O tratamento cirúrgico das deformidades vertebrais no paciente com paralisia cerebral tetraparético tem como objetivo melhorar a sua capacidade de se sentar e se equilibrar; corrigir e impedir a progressão da deformidade na coluna e melhorar a sua qualidade de vida[1-2]. Existe uma incidência importante de deformidades na coluna nesses pacientes. Alguns relatos referem incidência de 64%[3], sendo que a maior parte delas são complexas e progressivas. O resultado de tais deformidades quando não tratadas, freqüentemente, é uma escoliose de grande magnitude, associada à obliqüidade pélvica, resultando em perda da qualidade de posicionamento, como também no surgimento de complicações clínicas, como o comprometimento de funções vesical, intestinal e principalmente pulmonar.

Métodos cirúrgicos tradicionais como as hastes de Harrington levaram a resultados insatisfatórios[4]. O uso da técnica de Galveston, associado ao instrumental de Luque, auxiliou consideravelmente na fusão à pelve e na redução da obliqüidade pélvica[5], e ainda é muito utilizado nos dias de hoje como método para correção das deformidades na coluna destes pacientes.

O uso da instrumentação segmentar nas deformidades vertebrais melhorou expressivamente os resultados[6]. O instrumental de Cotrel-Dubousset (CD) foi o primeiro sistema de fixação segmentar bilateral com distração e compressão seletiva em diferentes níveis[7-8]. Faz uso de ganchos e/ou parafusos como implantes na fixação aos corpos vertebrais e tem como característica principal ser um sistema posterior de

20_pag206_215.pmd 202 15/11/2007, 10:18

derotação. Com o aprimoramento do estudo sobre instrumentação em cirurgia de coluna, o *Universal Spine System* (USS) foi introduzido em 1991. Este sistema também usa ganchos e/ou parafusos e tem como princípio de correção a derotação, realizada principalmente através de translação, pela qual a coluna vertebral é trazida em direção à linha média do corpo. Ambas as técnicas fazem parte do grupo dos chamados "instrumentais de terceira geração", assim como outros que foram surgindo com idéias e conceitos semelhantes, proporcionam correção das deformidades da coluna vertebral com maior segurança e eficácia quando comparados aos antigos sistemas. Foram amplamente empregadas para escoliose idiopática e mais recentemente também têm sido utilizadas para tratamento de escoliose neuromuscular com bons resultados[9].

A evolução da instrumentação continuou ocorrendo com o passar dos anos, principalmente para pacientes que necessitavam de instrumentação com fusão pélvica. Surgiram os parafusos iliosacrais, utilizados principalmente para correção das deformidades neuromusculares[10-11]. Durante a década de 90 do século passado os ganchos foram substituídos por parafusos pediculares, principalmente na região proximal da coluna, com o objetivo de aumentar o potencial de correção das deformidades, aumentar a segurança biomecânica e evitar as possíveis complicações decorrentes do uso de ganchos.

O uso de parafusos pediculares ao longo de todo o sistema de fixação, tanto na coluna lombar como na coluna torácica, é técnica cada vez mais empregada para correção das deformidades vertebrais[12-19], porém existem poucos relatos na literatura sobre seu uso especificamente nas escolioses neuromusculares.

O objetivo deste trabalho é descrever o uso do material de terceira geração na correção de escolioses neuromusculares em pacientes com paralisia cerebral tetraparéticos, por meio de análise clínica e radiográfica.

MÉTODOS

Entre os anos de 2002 e 2004, 23 pacientes com tetraparesia espástica foram submetidos à artrodese de coluna, como tratamento de suas deformidades vertebrais, por dois cirurgiões de coluna na Associação de Assistência à Criança Deficiente (AACD), em São Paulo, que estavam presentes em todos os procedimentos. Foram excluídos do estudo oito pacientes por falta de radiografias, ou não foram encontrados para reavaliação, totalizando 15 pacientes para esta revisão. Todos os pacientes avaliados eram portadores de paralisia cerebral do tipo tetraparesia espástica. A origem da paralisia cerebral era perinatal em todos os pacientes, sendo que 86% deles (13 pacientes) tinham capacidade intelectual e cognitiva severamente afetada, 76% (10 pacientes) tinham convulsões, 73% (11 pacientes) apresentavam alguma alteração respiratória prévia à cirurgia e 46% (sete pacientes) apresentavam alteração gastrointestinal, constipação principalmente.

Neste estudo, 100% dos pacientes eram não-deambuladores. Todos, inclusive, eram sentadores dependentes. Possuíam como queixa familiar principal a dificuldade de posicionamento em cadeira comum, a tendência dos pacientes de caírem ou desequilibrarem para um dos lados e de "escorregarem", já que além da deformidade na coluna, freqüentemente associavam-se contraturas musculares ao nível do quadril.

Ao todo são nove pacientes do gênero feminino e seis do gênero masculino. A média de idade na época da cirurgia foi de 13,3 anos (variação, 8-17 anos). A média de tempo de seguimento clínico foi de 22 meses (variação, 15-37 meses) e a média de seguimento radiográfico foi de 19,6 meses (variação, 15-32 meses). Todos os pacientes foram analisados por meio de revisão radiográfica, análise dos prontuários e entrevistas com os pacientes e familiares. A revisão dos pacientes incluiu exame físico e preenchimento de um questionário e de um protocolo por nós desenvolvido.

Os pacientes, os familiares e também os profissionais de saúde que estiveram com os pacientes no período pós-operatório foram entrevistados no fim do estudo para preenchimento de um questionário. Eles foram questionados sobre o resultado da cirurgia. As respostas possíveis foram as seguintes: muito satisfeitos, satisfeitos, nem satisfeitos/nem insatisfeitos, insatisfeitos e muito insatisfeitos.

Todos os pacientes eram sentadores. Sendo assim, foi analisada a qualidade de posicionamento no pós-operatório, o alívio da dor, a melhora da estética e a condição clínica. Foram comparados nos períodos pré e pós-operatório por meio de exame físico e entrevista com o paciente, familiares e terapeutas.

Entre os principais itens do protocolo incluímos: escoliose, alterações no plano sagital, descompensação do tronco, obliqüidade pélvica, sinal de Risser. Eles foram mensurados em radiografias realizadas antes da cirurgia, no período de pós-operatório imediato, um ano após a cirurgia e na avaliação final. Todas as radiografias foram realizadas na posição sentada.

Escoliose, cifose e lordose foram mensuradas pelo método de Cobb[20]. Nas radiografias de perfil, a avaliação foi realizada pela divisão anatômica dos segmentos da coluna vertebral em três regiões: cifose torácica de T5 a T12, transição toracolombar de T12 a L2 e lordose lombossacra de L1 a S1.

A descompensação do tronco foi avaliada pela distância entre um fio de prumo colocado sobre o processo espinhoso de C7, e o processo espinhoso de S1. A obliqüidade pélvica foi avaliada nas radiografias pelos métodos recomendados pelo *Spinal Deformity Study Group*[21]. Uma das maneiras é desenhando uma linha que une as porções mais altas das cristas ilíacas. A linha que une esses dois pontos é chamada de linha de referência coronal pélvica (LRCP). A outra linha desenhada é a linha de referência horizontal (LRH), que é uma linha paralela ao solo. O ângulo formado por essas duas linhas (+â°) é o ângulo correspondente à obliqüidade pélvica (Figura 1). Outra maneira também recomendada é, principalmente nos casos de radiografias onde a visualização dos ilíacos está prejudicada, traçar a linha de referência coronal pélvica, através do sulco de S1 e não sobre os ilíacos (-â°) (Figura 2).

20_pag206_215.pmd 203 15/11/2007, 10:18

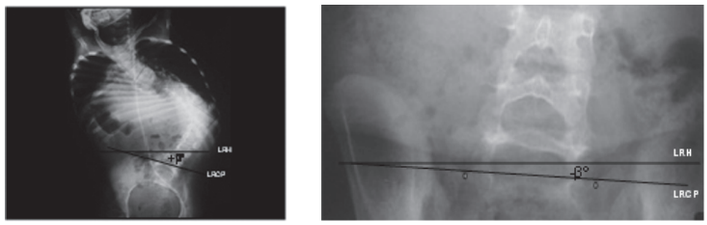

Figuras 1 e 2
Métodos para mensuração de obliqüidade pélvica

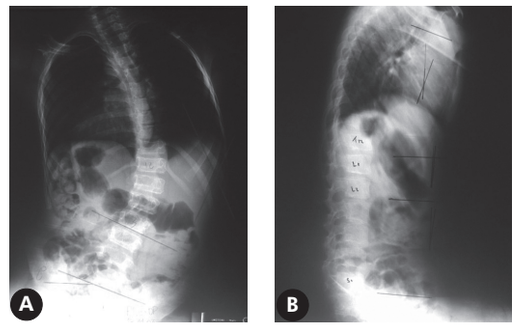

Figura 3
Radiografias de um paciente de 11 anos e 5 meses, com quadriplegia espástica, escoliose toracolombar de 52º (A), 16º de cifose T5-T12, 3º de cifose T12-L2 e 5º de lordose L1-S1 (B)

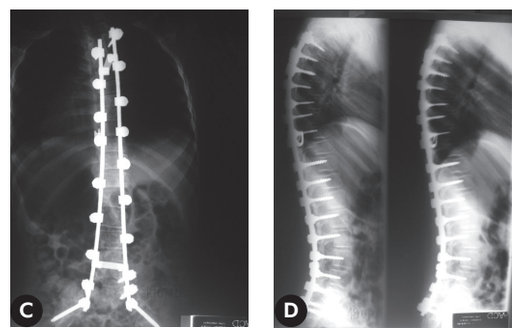

Figura 4
Mesmo paciente com um ano após a artrodese via posterior T3 ao ilíaco, com 12º de escoliose (C), 30º cifose T5-T12, 2º cifose T12-L2 e 38º lordose L1-S1 (D)

Os critérios para a indicação da cirurgia foram: progressão da curva, piora do padrão funcional representada principalmente pelo posicionamento e capacidade de sentar, magnitude da curva ou combinação desses. As indicações para via anterior associada foram: pouca flexibilidade (menos de 50% nas radiografias em posição supina com tração), magnitude da curva (maior que 100 graus no plano frontal).

No período pré-operatório todos pacientes passaram por avaliação com pediatra e anestesista. Foram avaliados antes e depois da cirurgia pelo grupo de Terapia Ocupacional, para ajustes na cadeira de rodas e colete, caso o paciente viesse a fazer uso. Todos os pacientes foram acompanhados por fisioterapeuta no período pré e pós-operatório. A avaliação nutricional foi realizada quando necessária, dependendo dos exames laboratoriais e do estado geral do paciente.

Para a realização da atrodese via posterior o paciente foi posicionado em mesa com apoio torácico e ilíaco. Foram utilizados coxins de silicone. A coluna foi exposta através de incisão mediana, sobre os processos espinhosos. Lateralmente, a exposição estendeu-se aos processos transversos. Foi realizada a destruição facetária em todos os níveis artrodesados, decorticação e colocação de enxerto ósseo. A técnica de fixação incluiu somente instrumental de terceira geração, sistema semelhante ao USS, com variação apenas quanto ao uso seja de gancho ou parafuso na região proximal (Figuras 3 e 4). Os ganchos foram também fixados ao pedículo com parafuso específico. Em relação à fixação distal, todos os pacientes receberam instrumentação com parafusos pediculares. A técnica empregada para inserção dos parafusos foi a "técnica de mãos livres"[18].

O princípio de redução utilizado para correção das deformidades foi o de translação. Na época em que se realizaram as cirurgias, não foi utilizado qualquer tipo de monitorização da função medular. A fusão via anterior realizou-se por meio de abordagem por toracotomia, com remoção de costela e enxerto autólogo da própria costela ressecada, ou lombotomia com via retroperitoneal. Excisão discal e da superfície cartilaginosa do corpo vertebral foi realizada.

No período pós-operatório todos os pacientes foram admitidos na Unidade de Terapia Intensiva. Foi iniciada fisioterapia respiratória logo após a extubação. Geralmente, os pacientes foram transferidos à enfermaria no segundo dia pós-operatório, sendo então realizada a fisioterapia motora. Também foi realizada em todos os pacientes a mudança de decúbito freqüente, para evitar assaduras e feridas. A sonda vesical foi retirada com 24 horas de pós-operatório. O dreno de sucção da ferida operatória foi mantido por 48-72 horas. O esquema de antibioticoprofilaxia utilizado foi com cefalosporina de segunda geração mais aminoglicosídeo intravenoso na indução anestésica. No pós-operatório, foi mantida dose única de amicacina e cefalosporina por 48 horas, ou por tempo estendido caso a ferida estivesse úmida. O uso de órtese e o tempo em que foi utilizada variou conforme preferência do cirurgião, rigidez da curva e qualidade de fixação do instrumental ao osso.

Análise estatística - Foram realizadas diversas análises estatísticas descritivas entre as seguintes variáveis estudadas: 1. Escoliose; 2. Balanço sagital: 3. Descompensação do tronco; e 4. Obliqüidade pélvica. Foram avaliadas para cada uma dessas variáveis o potencial de correção entre os períodos pré e pós-operatórios, assim como a perda de correção entre os períodos pré-operatório, pós-operatórios imediato, pós-operatório de um ano e pós-operatório final para todos pacientes da amostra.

Além disso, a mesma comparação (percentual de correção e perda de correção ao longo do seguimento) foi realizada entre um grupo de pacientes que teve fixação proximal com

20_pag206_215.pmd 204 15/11/2007, 10:18

gancho e outro grupo que teve fixação proximal com parafuso; entre o grupo de pacientes esqueleticamente imaturos e o grupo de pacientes esqueleticamente maduros; e ainda entre os grupos de pacientes que usaram colete e grupo de pacientes que não usaram colete no período pós-operatório. Foi também avaliada a importância do uso de colete tanto para evitar perda de correção, como o seu papel na prevenção ou não de complicações pós-operatórias. Para avaliar as diferenças entre os diversos períodos operatórios, os testes utilizados foram: 1. Teste de Postos Sinalizados de Wilcoxon para as variáveis: Escoliose, Perfil sagital, Obliqüidade pélvica e Descompensação do tronco quando analisada toda a amostra. Os pacientes apresentam diferença significativa nos períodos analisados para a variável estudada quando o valor p do Teste de Postos Sinalizados de Wilcoxon é inferior a 0,05; 2. Teste de Wilcoxon para as variáveis Escoliose, Perfil sagital, Obliqüidade pélvica e Descompensação do tronco, segundo as variáveis Fixação proximal, Uso de colete e Tipo esquelético.

Para esta análise, os aplicativos usados para manipulação dos dados e a análise estatística foram: *MS-Word, MS-Excel, Minitab v13* (software estatístico) e *SAS System v8* (software estatístico).

RESULTADOS

A artrodese via posterior com instrumentação, somente foi realizada em 13 pacientes (86.6%). Deste grupo, a artrodese extendeu-se distalmente até a pelve em 12 dos pacientes. Somente um paciente recebeu fusão seletiva sem inclusão da pelve na artrodese, por se tratar de curva torácica com características de escoliose idiopática. Dos 12 pacientes que tiveram artrodese se estendendo à pelve, 11 tiveram o ilíaco como fixação distal e um somente teve S1 como fixação distal.

A artrodese via anterior e via posterior combinada foi realizada em dois pacientes somente (13.3%). Um paciente teve quatro níveis abordados, onde o acesso foi feito por toracotomia e o outro paciente teve três níveis abordados através de acesso por lombotomia e via retroperitoneal. Ambos não receberam instrumentação por via anterior e o procedimento consistiu de liberação ligamentar anterior, discectomia e fusão com enxerto autólogo, em tempo prévio e em dia separado do procedimento posterior. Na realização da instrumentação posterior ambos tiveram fusão distal no ilíaco. A tração não foi utilizada antes, nem entre os procedimentos. Indicações de via anterior foram a curva de alto valor angular em um paciente (126º) e a curva lombar pouco flexível (-50%) no outro paciente.

Em relação ao tipo de fixação proximal, seis (40%) pacientes tiveram fixação com ganchos e noe (60%) pacientes tiveram fixação com parafusos. Em relação ao uso de colete no período pós-operatório, oito pacientes usaram colete por um período de seis a 12 meses e sete pacientes não utilizaram colete. A média de níveis fundidos foi de 15,4 (variação, 7-17).

Escoliose - O padrão de escoliose era toracolombar em 12 pacientes, e dupla curva em três pacientes. Na época da cirurgia, nove pacientes eram considerados esqueleticamente imaturos (Risser 0-2), e seis pacientes eram considerados maduros ou próximos da maturidade esquelética (Risser 3-5). A mediana do valor angular de escoliose pré-operatória foi de 82º (variação, 43-126º, Tabela 1). Nenhum dos nossos pacientes tinha alteração importante dos valores na radiografia de perfil. A mediana do valor de escoliose no período pós-operatório imediato, para todos os pacientes, foi de 33º (correção de 59,7%). Nos períodos pós-operatório de um ano e pós-operatório final a mediana do valor angular de escoliose era de 35 e 36 graus respectivamente.

Entre os períodos pós-operatório imediato e pós-operatório final houve uma perda estatisticamente significativa de três graus (p=0,0006), quando analisada a mediana para ambos os períodos de toda a amostra.

A progressão da curva em mais de 10º, comparando as radiografias do período pós-operatório imediato e avaliação final, foi notada em quatro pacientes (26,6%). Dos quatro pacientes que tiveram progressão acima de 10º quando comparados período pós-operatório imediato e seguimento final, dois deles eram Risser zero e dois deles eram Risser cinco. Um deles somente recebeu artrodese via anterior e posterior combinadas. Os outros três receberam artrodese via posterior somente. Destes quatro pacientes, três não usaram colete no período pós-operatório e um usou, porém este foi o único que teve falha do implante. Os outros três tiveram progressão, mas sem falha do implante.

Balanço sagital - Na avaliação das radiografias de perfil, foi realizada divisão anatômica dos segmentos da coluna vertebral em três regiões: cifose torácica de T5 a T12, transição toracolombar de T12 a L2, e lordose lombosacra de L1 a S1, lembrando que para a primeira, estabeleceu-se valor positivo e para última valor negativo na graduação obtida. Foi observada boa correção principalmente na transição toracolombar (Tabela 2). Quando comparados

TABELA 1 - Correção da escoliose (mediana)

Escoliose (º)	n	Mediana	Mínimo	Máximo	1º Quartil (Q1)	3º Quartil (Q3)
Pré-operatório	15	82	43	126	67	92
Pós-operatório imediato	15	33	11	90	24	49
Pós-operatório um ano	15	35	12	101	26	52
Pós-operatório final	15	36	22	115	32	53

20_pag206_215.pmd 205 15/11/2007, 10:18

período pós-operatório imediato e período pós-operatório final para as variáveis T5-T12, T12-L2 e L1-S1 notou-se perda de correção de 4, 1 e 9 graus respectivamente, sendo que as variáveis T5-T12 (p=0,0137) e L1-S1 (0,0065) apresentaram diferenças estatisticamente significativa ao nível de 0,05. No entanto, a variável T12-L2 (p=0,0541) não apresentou diferença significativa.

Obliquidade pélvica - A mediana da obliqüidade pélvica no período pré-operatório era de 22º (variação, 0-65º). No período pós-operatório imediato era de 7º. Houve uma perda estatisticamente significativa de 4º (p=0,0098) entre os períodos pós-operatório imediato e pós-operatório final (Tabela 3).

Descompensação do tronco - A mediana da descompensação do tronco no período pré-operatório foi de 5,2 cm (variação, 1,6-9,3). A mediana de descompensação do tronco no período pós-operatório imediato era de 1,4 cm. Houve perda estatisticamente significativa de 1,5 cm (p=0,0049) entre os períodos pós-operatórios imediato e pós-operatório final (Tabela 4).

Porcentagem de correção após a cirurgia - Com o objetivo de avaliar o potencial de correção das deformidades da coluna com o instrumental de terceira geração nos pacientes tetraparéticos, comparamos a mediana dos períodos pré-operatório e pós-operatório final. Foi avaliada porcentagem de correção tanto para a escoliose dos pacientes do estudo, como também obliqüidade pélvica e descompensação do tronco (Tabela 5).

Perda de correção e sua relação com grau de maturidade esquelética dos pacientes - Foi realizado teste de Wilcoxon para analisar as variáveis Escoliose, Obliqüidade Pélvica e Descompensação do Tronco segundo a variável Tipo Esquelético, ou seja, dividiu-se a amostra em dois grupos conforme o grau de maturidade esquelética (imaturos e maduros) para analisar se existe diferença estatisticamente significativa entre a perda de correção pós-operatória. Os pacientes não apresentaram diferença significativa nos períodos analisados para as variáveis estudadas segundo tipo esquelético, pois os **valores p** do Teste de Wilcoxon são superiores a 0,05.

Fixação proximal com gancho *versus* fixação proximal com parafuso - Foi realizado teste de Wilcoxon para as variáveis Escoliose, Obliqüidade Pélvica e Descompensação do Tronco segundo a variável Tipo de Fixação Proximal, ou seja, analisados grupos de pacientes que tiveram

TABELA 2 - Correção do balanço sagital (mediana)

Balanço sagital(º)	n	Mediana	Mínimo	máximo
Perfil T5T12 Pré-op	15	35	8	59
Perfil T5T12 POI	15	21	4	41
Perfil T5T12 PO 1 ano	15	28	5	54
Perfil T5T12 PO final	15	25	4	62
Perfil T12L2 Pré-op	15	9	-15	39
Perfil T12L2 POI	15	0	-25	14
Perfil T12L2 PO 1 ano	15	0	-17	21
Perfil T12L2 PO final	15	1	-19	19
Perfil L1S1 Pré-op	15	-23	-85	42
Perfil L1S1 POI	15	-51	-80	-30
Perfil L1S1 PO 1 ano	15	-48	-82	-22
Perfil L1S1 PO final	15	-42	-70	-26

Obs. Pré-op = pré-operatório, POI = pós-operatório imediato, PO = pós-operatório

TABELA 3 - Correção da obliquidade pélvica (mediana)

Obliqüidade pélvica (º)	n	Mediana	Mínimo	Máximo	1º Quartil (Q1)	3º Quartil (Q3)
Pré-operatório	15	22	0	65	15	25
Pós-operatório imediato	15	7	0	20	5	11
Pós-operatório 1 ano	15	9	0	20	6	12
Pós-operatório final	15	11	0	20	6	13

TABELA 4 - Correção da descompensação do tronco (mediana)

Descompensação do tronco (cm)	n	Mediana	Mínimo	Máximo
Pré-operatório	15	5,2	1,6	9,3
Pós-operatório imediato	15	1,4	0	6,2
Pós-operatório um ano	15	2,9	0	6,3
Pós-operatório final	15	2,9	0	6,3

TABELA 5 - Porcentagem de correção das medianas dos períodos pré-operatório e pós-operatório final

Variável	Pré-operatório	Pós-operatório final	% correção
Escoliose	82º	36º	56
Obliquidade pélvica	22º	11º	50
Descompensação do tronco	5,2 cm	2,9 cm	44

20_pag206_215.pmd 206 15/11/2007, 10:18

instrumentação com fixação proximal com ganchos e grupo de pacientes que tiveram fixação proximal com parafusos e realizada análise para averiguar se houve diferença quanto a capacidade de correção e perda de correção no pós-operatório entre os dois grupos. Não foi obserada diferença significativa nos períodos analisados para a variável escoliose segundo o tipo de fixação proximal, pois os valores p do Teste de Wilcoxon são superiores a 0,05. O valor p encontrado, quando comparados períodos pré-operatório e pós-operatório imediato para os dois grupos (fixação proximal com gancho e fixação proximal com parafuso), foi de 0,709 e o valor p comparando as diferenças pós-operatório imediato e pós-operatório final, também entre os dois grupos, foi de 0,548.

Perda de correção e sua relação com o uso ou não de colete no período pos-operatório - Foi realizado teste de Wilcoxon para as variáveis Escoliose, Obliqüidade Pélvica e Descompensação do Tronco segundo a variável uso de colete. Não foi observada diferença significativa entre os grupos dos que usaram colete e o dos que não usaram colete no pós-operatório para as variáveis Escoliose e Obliqüidade Pélvica e Descompensação do tronco, já que o valor p foi superior a 0,05 quando analisados períodos pós-operatório imediato e pós-operatório final. O valor p do teste para este período foi de 0,717 na variável escoliose, 0,091 para obliqüidade pélvica e 0,754 para descompensação do tronco.

Complicações/cirurgia de revisão - Cinco pacientes necessitaram de cirurgia de revisão (33,3%). Dois pacientes tiveram soltura de gancho proximal, um paciente teve quebra de parafuso distal, 1 paciente teve infecção e 1 paciente teve soltura de parafuso proximal. Num dos pacientes com soltura de gancho, a fixação proximal foi em T2, e a cirurgia de revisão consistiu de reposicionamento do intrumental. No outro paciente com soltura de gancho, com fixação proximal em T5, ocorreu cifose juncional acima do nível de artrodese o que motivou a cirurgia de revisão, com extensão dos níveis de fusão até T2. Outros dois pacientes que necessitaram cirurgia de revisão, um foi por pseudoartrose na junção lombosacra e quebra de parafuso sacral. O outro paciente teve infecção de difícil controle que só melhorou com retirada do material. No paciente que houve soltura do parafuso proximal, observamos progressão da deformidade mesmo após a cirurgia. Escoliose pré-operatória de 126º, corrigiu para 90º no pós-operatório imediato. No fim do estudo apresentava-se em 115º. Este paciente recebeu artrodese via anterior e posterior combinada, fez uso de colete no período pós-operatório, mesmo assim houve perda da correção mostrando agressividade de uma deformidade de alto valor angular e num paciente com espasticidade severa. Sua cirurgia de revisão consistiu em retirada do material e do parafuso solto. Não houve nenhum caso de lesão neurológica, nenhum caso de morte intra ou pós-operatória. Nenhum paciente teve problemas cardíacos, nem problemas de pele. Apenas um paciente (6,6%), teve complicação pulmonar (atelectasia) no período pós-operatório imediato.

Satisfação com cirurgia - Todos os pacientes incluídos nesse estudo tiveram seus questionários respondidos. Os resultados destes questionários foram: treze (86,6%) estavam muito satisfeitos, 1 (6,6%) estava satisfeito, e 1 (6,6%) estava insatisfeito. Todos os pacientes estavam vivos e saudáveis na análise final do estudo. Em onze casos (73,3%) os familiares relataram importante melhora do padrão respiratório por parte dos pacientes. A maioria não teve mais infecção respiratória desde a cirurgia ou teve numa freqüência muito menor que no período pré-operatório. Os demais quatro casos disseram não apresentarem esse problema mesmo antes da cirurgia.

Em treze casos (86,6%), os pais e os terapeutas relataram importante melhora no posicionamento dos pacientes, aspecto cosmético, bem como equilíbrio, independência para utilizar as mãos, alguns inclusive com melhora do padrão de engatinhar e realizar as transferências. Dois casos mostraram-se indiferentes neste aspecto. Ambos inclusive, foram casos em que houve perda de correção no pós-operatório. Um deles referiu dificuldade aumentada para engatinhar após a cirurgia e outro referiu dificuldade para equilíbrio no pós-operatório.

DISCUSSÃO

Paralisia cerebral é a principal doença que causa escoliose neuromuscular. Mais de 2/3 dos pacientes com paralisia cerebral de comprometimento tetraparético desenvolvem escoliose. O risco de desenvolver escoliose parece estar muito relacionado ao momento em que o paciente perde a capacidade de sentar e equilibrar-se nesta posição.

O tratamento das deformidades vertebrais nestes pacientes é um grande desafio. O uso de órteses não se mostrou capaz de impedir a progressão ou mudar a história natural de tais curvas, nos pacientes com paralisia cerebral, embora possam facilitar a posicionamento[36]. Vários estudos mostram que progressão é alta assim que as curvas ultrapassem 40 graus, mesmo após a maturidade esquelética[22-24]. Indicações para cirurgia incluem curvas avançadas, progressivas, em pacientes com perda do balanço coronal e/ou sagital, e que estejam com dificuldades para sentar.

Não existe evidência clara de que a cirurgia para correção de tais deformidades prolongue a vida em qualquer desses pacientes[25-27]. O objetivo do tratamento cirúrgico é melhorar a qualidade de vida[28], melhorar o posicionamento, as atividades da vida diária, tratar a dor, problema muitas vezes desconsiderado, mas que é comum nesses pacientes, e melhorar a imagem corporal.

A decisão em corrigir uma deformidade neuromuscular na coluna vertebral deve ser realizada mediante consentimento não só do cirurgião, mas também da família e dos outros profissionais de saúde que atendem o paciente. Para que haja sucesso com a cirurgia e seja obtido resultado satisfatório no período pós-operatório, toda equipe multidisciplinar deve estar envolvida.

A cirurgia mais comumente realizada é a fusão e instrumentação posterior da região superior da coluna

20_pag206_215.pmd 207 15/11/2007, 10:18

torácica até a região sacropélvica. Idealmente essas fusões devem estender-se até à coluna torácica alta, mesmo na ausência de deformidades sagitais e/ou coronal nesta região, para evitar a cifose juncional[29]. Os pacientes com paralisia cerebral tetraparéticos, com envolvimento neurológico grave são não-deambuladores, e a grande maioria apresenta obliqüidade pélvica e problemas para sentar. Fortes indicações para estender à fusão até a pelve são curva com ápice abaixo de L2, curva rígida, e obliqüidade pélvica superior à 15 graus [30]. Outro fator importante é a própria espasticidade, uma vez que ela pode contribuir para obliqüidade pélvica progressiva no pós-operatório, se a pelve não for incluída na instrumentação[29].

Desde 1976, vários cirurgiões vêm usando a instrumentação de Luque. O uso deste instrumental associado à técnica de Galveston, descrita por Allen e Ferguson[5], possibilitou melhor fixação a pelve e correção da obliquidade pélvica. Tem sido considerada como método padrão de fixação das deformidades da coluna nos pacientes com paralisia cerebral, e ainda é muito empregado nos dias atuais.

Estudos com esta técnica referem 54% de correção da escoliose quando comparados períodos pré-operatório e pós-operatório imediato[2]. Observaram que mais 33% dos pacientes tiveram progressão de escoliose, obliquidade pélvica e descompensação, num seguimento médio de 4 anos. Neste mesmo estudo, que é o maior envolvendo instrumentação segmentar em pacientes com tetraparesia espástica, 75% dos pacientes que tiveram perda de correção no seguimento pós-operatório eram esqueleticamente imaturos. Fatores atribuídos a essa progressão da curva no pós-operatório foram "fenômeno de cranckshaft", espasticidade, e assimetria do tronco. As perdas de correção aconteceram principalmente nos casos em não foi realizada artrodese longa (região torácica proximal-pelve).

Com o passar dos anos, várias modificações foram feitas em relação à instrumentação nas cirurgias de coluna vertebral. Inicialmente surgiu o uso de ganchos proximais. Existe uma tendência a substituir o uso fios sublaminares na região proximal da coluna por ganchos, para evitar lesão ligamentar que possa predispor a cifose juncional supra-adjacente[29]. Outra mudança da técnica tradicional foi o uso de fixação distal com parafusos no ilíaco[10]. Evita a complexa modelagem da haste na técnica de Galveston confere boa segurança e rigidez ao sistema. Geralmente são utilizados parafusos de 50 a 70 mm de comprimento e 5.5 a 7.5 mm em diâmetro.

Parafusos pediculares foram acrescidos também na região lombar, associados ao instrumental de Luque, e mais recentemente os chamados instrumentais de terceira geração, utilizando fixação segmentar com ganchos e/ou parafusos, têm se tornado opção atrativa para o tratamento destes pacientes.

Os resultados deste trabalho, utilizando instrumental de terceira geração, apesar de baseado numa amostra menor de pacientes, apresentaram 59% de correção, quando comparados escolioses no período pré-operatório e pós-operatório imediato. 4 pacientes (26,6%) tiveram progressão tardia (>10º) durante o seguimento pós-operatório. Perda de correção da obliqüidade pélvica (>5º) foi notada em dois pacientes (13,3%) e descompensação do tronco foi notada em somente um paciente (6,6%).

Não foi observada diferença estatística significativa para progressão de curva no período pós-operatório, quando comparados pacientes esqueleticamente imaturos e maduros, ao contrário de Comstock, Leach e Wenger[2], que encontraram, dentre os pacientes que tiveram progressão tardia de suas escolioses, mais de 75% esqueleticamente imaturos. A análise do presente estudo fica prejudicada já que somente quatro pacientes tiveram progressão tardia (>10º entre os períodos pós-operatório imediato e pós-operatório final), sendo dois Risser zero e dois Risser cinco.

Ficou difícil comparar o potencial de correção da obliqüidade pélvica entre os pacientes que tiveram fixação distal até S1 e os pacientes que tiveram fixação distal até o ilíaco já que somente um de nossos pacientes em que a pelve foi incluída na fusão, teve fixação distal parando em S1.

Taxa de complicação pós-operatória da amostra apresentada por Comstock, Leach, Wenger[2] foi de 68%, relativamente menor se comparada aos 81% de complicações relatadas por Lonstein e Akbarnia[22] num estudo com cento e sete pacientes com paralisia cerebral, utilizando instrumentação de Harrington.

Considerando que cinco pacientes do presente trabalho necessitaram de cirurgia de revisão e um teve complicação pulmonar pós-operatória, obteve-se um resultado de 6 pacientes (40%) apresentando complicações pós-operatórias. Atribui-se este valor mais baixo, principalmente ao fato de maior parte dos casos terem sido submetidos à artrodeses longas (T2 ou T3 até a pelve) e aos benefícios do instrumental de terceira geração.

Embora complicações pós-operatórias sejam mais freqüentes nos pacientes com doenças neuromusculares, elas têm diminuído desde a década passada, nos levando a concluir que existe benefício com o tratamento cirúrgico[26,29-32].

O uso de colete no período pós-operatório continua discutível. A indicação é multifatorial. Nos pacientes com espasticidade severa, nos casos em que não foi obtida estabilidade adequada no intra-operatório pode funcionar como adjuvante, procurando aumentar a segurança no seguimento pós-cirúrgico. De maneira geral, a própria cadeira de rodas adaptada serve como imobilização, já que estes pacientes passam maior parte do dia sentados, e a indicação do uso do colete continua subjetivo.

Para escolioses de alto valor angular, ou deformidades bem estruturadas, principalmente em pacientes esqueleticamente imaturos, com deformidades na região lombar, uma via anterior associada à via posterior pode ser extremamente benéfica. Ambos procedimentos realizados num único dia, também chamado de "single-stage", estão associados a menor perda sanguínea total, menor tempo de cirurgia, e menor tempo de internação hospitalar[29-30]. Podem estar ainda relacionados a menor índice de infecção pós-operatória, porém podem aumentar os risco de coagulopatia ou problemas cardiopulmonares já que são cirurgias de longa duração.

20_pag206_215.pmd 208 15/11/2007, 10:18

A utilização da via anterior, entretanto, é mais uma agressão ao organismo já debilitado da criança com paralisia cerebral. A utilização dos instrumentais de terceira geração em tais pacientes, por sua segurança biomecânica, levou os autores deste trabalho a restringirem as indicações de via anterior, confiando na qualidade e eficácia da instrumentação por via posterior (Figuras 5 e 6).

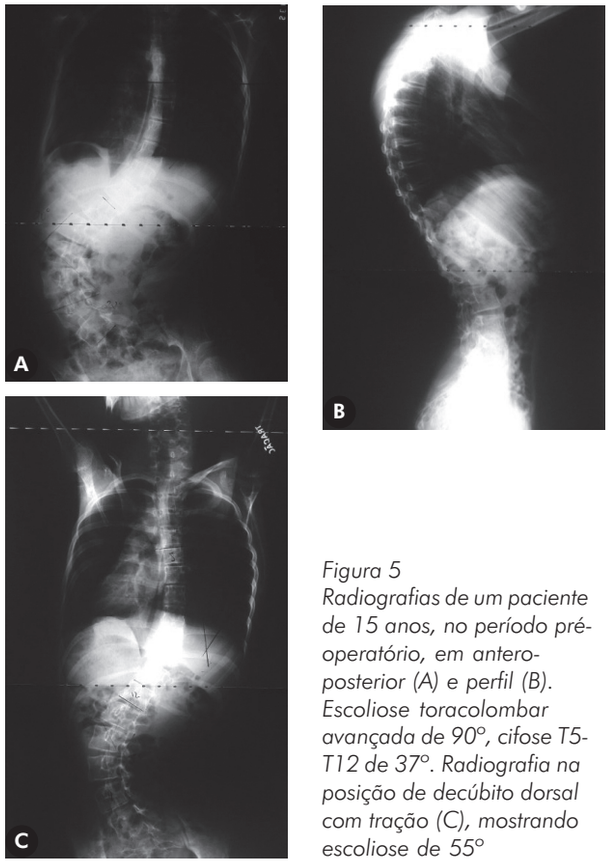

Figura 5
Radiografias de um paciente de 15 anos, no período pré-operatório, em antero-posterior (A) e perfil (B). Escoliose toracolombar avançada de 90º, cifose T5-T12 de 37º. Radiografia na posição de decúbito dorsal com tração (C), mostrando escoliose de 55º

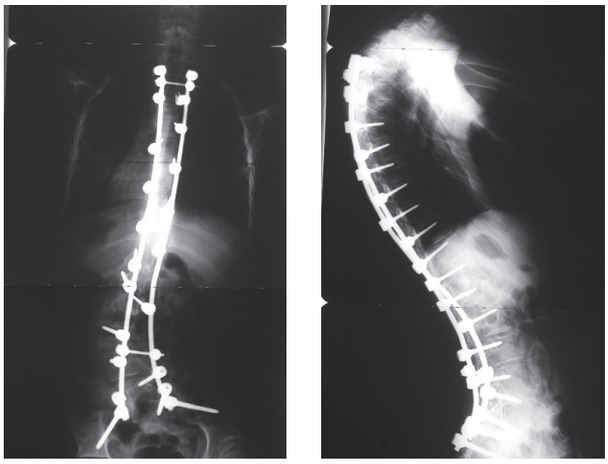

Figura 6
Artrodese via posterior somente, T2 ao ilíaco, com parafusos pediculares. Um ano de evolução mostram escoliose de 24º (D) e cifose T5-T12 de 24º (E)

Resultado funcional após a cirurgia tem sido bem discutido em várias referências[2,22,33] e continua sendo assunto de debate. Apesar de literatura antiga levantar a questão sobre a real necessidade da cirurgia para pacientes tetraparéticos espásticos com escoliose, sabe-se na atualidade, que a maioria destes pacientes se beneficia com a cirurgia de correção de suas deformidades na coluna e isto foi confirmado neste estudo, frente ao alto grau de satisfação e os bons resultados encontrados.

A definição exata da taxa custo-benefício com o uso do instrumental de terceira geração em pacientes com paralisia cerebral tetraparéticos permanece incerta. Estudos comparativos entre a técnica de instrumentação apresentada neste trabalho e as técnicas já existentes como a de Luque-Galveston, se realizados com grupos controle homogêneos, em períodos de tempo semelhantes talvez pudessem esclarecer tal dúvida. Mesmo assim, fica claro que o instrumental de terceira geração, utilizando a translação para correção da deformidade na coluna, mostrou-se eficaz e seguro quando aplicado para pacientes com tetraparesia espástica.

CONCLUSÃO

O uso do instrumental de terceira geração mostrou-se eficaz no que diz respeito ao potencial de correção da curva, manutenção da correção e segurança, quando utilizado no tratamento cirúrgico de escoliose em pacientes com paralisia cerebral tetraparéticos. A indicação da cirurgia deve ser individualizada. O sucesso do tratamento cirúrgico envolve não somente a técnica e o instrumental utilizado, como também cuidados pré e pós-operatórios especiais. De maneira geral, após a cirurgia, familiares e profissionais de saúde envolvidos observaram melhora no aspecto funcional e na qualidade de vida dos pacientes submetidos ao procedimento.

Agradecimentos
Agradecimentos a Graciella Dalla Torre (Bacharel em Estatística - UNICAMP) e Rogério Antonio de Oliveira (Doutorando em Estatística - USP) responsáveis pelas análises estatísticas deste trabalho.

20_pag206_215.pmd 209 15/11/2007, 10:18

REFERÊNCIAS

1. Benson ER, Thomson JD, Smith BG, Banta JV. Results and morbidity in a consecutive series of patients undergoing spinal fusion for neuromuscular scoliosis. Spine. 1998; 23(21):2308-17; discussion 2318.
2. Comstock CP, Leach J, Wenger DR. Scoliosis in total-body-involvement cerebral palsy. Analysis of surgical treatment and patient and caregiver satisfaction. Spine. 1998; 23(12):1412-24; discussion 1424-5.
3. Madigan RR, Wallace SL. Scoliosis in the institutionalized cerebral palsy population. Spine. 1981; 6(6):583-90.]
4. Harrington PR. Treatment of scoliosis. Correction and internal fixation by spine instrumentation. J Bone Joint Surg Am. 1962; 44-A: 591-610.
5. Allen BL Jr, Ferguson RL. The Galveston technique for L rod instrumentation of the scoliotic spine. Spine. 1982; 7(3):276-84.
6. Sullivan JA, Conner SB. Comparison of Harrington instrumentation and segmental spinal instrumentation in the management of neuromuscular spinal deformity. Spine. 1982; 7(3):299-304.
7. Cotrel Y, Dubousset J. Nouvelle technique d'ostéosynthèse rachidienne segmentaire par voie postérieure. Rev Chir Orthop Reparatrice Appar Mot. 1984; 70(6):489-94.
8. Cotrel Y, Dubousset J, Guillaumat M. New universal instrumentation in spinal surgery. Clin Orthop Relat Res. 1988; 227: 10-23.
9. Whitaker C, Burton DC, Asher M. Treatment of selected neuromuscular patients with posterior instrumentation and arthrodesis ending with lumbar pedicle screw anchorage. Spine. 2000; 25(18):2312-8.
10. Miladi LT, Ghanem IB, Draoui MM, Zeller RD, Dubousset JF. Iliosacral screw fixation for pelvic obliquity in neuromuscular scoliosis. A long-term follow-up study. Spine. 1997; 22(15):1722-9.
11. Stambough JL. Lumbosacral instrumented fusion: analysis of 124 consecutive cases. J Spinal Disord. 1999; 12(1):1-9.
12. Akbarnia BA, Asher MA, Hess WF. Safety of pedicle screw in pediatric patients with scoliosis and kyphosis. In: 31st Annual Meeting of the Scoliosis Research Society, Ottawa, Canada, September 25, 1996.
13. Esses SI, Sachs BL, Dreyzin V. Complications associated with the technique of pedicle screw fixation. A selected survey of ABS members. Spine. 1993; 18(15): 2231-8; discussion 2238-9.
14. Liljenqvist UR, Halm HF, Link TM. Pedicle screw instrumentation of the thoracic spine in idiopathic scoliosis. Spine. 1997; 22(19): 2239-45.
15. Suk SI, Lee CK, Kim WJ, Chung YJ, Park YB. Segmental pedicle screw fixation in the treatment of thoracic idiopathic scoliosis. Spine. 1995; 20(12): 1399-405.
16. Halm H, Niemeyer T, Link T, Liljenqvist U. Segmental pedicle screw instrumentation in idiopathic thoracolumbar and lumbar scoliosis. Eur Spine J. 2000; 9(3):191-7.
17. Hamill CL, Lenke LG, Bridwell KH, Chapman MP, Blanke K, Baldus C. The use of pedicle screw fixation to improve correction in the lumbar spine of patients with idiopathic scoliosis. Is it warranted? Spine. 1996; 21(10): 1241-9.
18. Kim YJ, Lenke LG, Bridwell KH, Riew KD, O'Brien M, et al. CT scan accuracy of "free hand" thoracic pedicle screw placement in pediatric spinal deformity. In: Scoliosis Research Society Annual Meeting; September 2001; Cleveland, Ohio.
19. O'Brien MF, Lenke LG, Mardjetko S, Lowe TG, Kong Y, Eck K, Smith D. Pedicle morphology in thoracic adolescent idiopathic scoliosis: is pedicle fixation an anatomically viable technique? Spine. 2000; 25(18): 2285-93.
20. Cobb JR. Outline for the study of scoliosis. AAOS Instr Course Lect. 1948; 5:261-75.
21. Blanke KM, Kuklo TR, Lenke LG, O'Brien MF, Polly Jr DW, Richards BS, Sanders JO. Radiographic measurement manual - Spinal Deformity Study Group. USA; 2005. p. 68-69.
22. Lonstein JE, Akbarnia A. Operative treatment of spinal deformities in patients with cerebral palsy or mental retardation. An analysis of one hundred and seven cases. J Bone Joint Surg Am. 1983;65(1):43-55.
23. Kalen V, Conklin MM, Sherman FC. Untreated scoliosis in severe cerebral palsy. J Pediatr Orthop. 1992; 12(3):337-40.
24. Thomson JD, Banta JV. Scoliosis in cerebral palsy: an overview and recent results. J Pediatr Orthop B. 2001; 10(1):6-9.
25. Thometz JG, Simon SR. Progression of scoliosis after skeletal maturity in institutionalized adults who have cerebral palsy. J Bone Joint Surg Am. 1988; 70(9):1290-6.
26. Saito N, Ebara S, Ohotsuka K, Kumeta H, Takaoka K. Natural history of scoliosis in spastic cerebral palsy. Lancet. 1998; 351(9117):1687-92.
27. Lipton GE, Miller F, Dabney KW, Altiok H, Bachrach SJ. Factors predicting postoperative complications following spinal fusions in children with cerebral palsy. J Spinal Disord. 1999; 12(3):197-205.
28. Shufflebarger HL, Griimm JO, Bui V, Thomson JD. Anterior and posterior spinal fusion. Staged versus same-day surgery. Spine. 1991; 16(8):930-3.
29. Lenke LG, Betz RR. Neuromuscular scoliosis. In: Vaccaro AR, Betz RR, Zeidman SM. Principles and practice of spine surgery. St. Louis: Mosby; 2003. P. 616-25.
30. Sponseller PD, Farmer K. Treatment os neuromuscular spine deformities. In: Frymoyer JW, Weisel SW, editors. The adult and pediatric spine. 3th ed.Philadelphia: Lippincott Williams & Wilkins; 2004. p.367.
31. Majd ME, Muldowny DS, Holt RT. Natural history of scoliosis in the institutionalized adult cerebral palsy population. Spine. 1997; 22(13):1461-6.
32. Boachie-Adjei O, Lonstein JE, Winter RB, Koop S, vanden Brink K, Denis F. Management of neuromuscular spinal deformities with Luque segmental instrumentation. J Bone Joint Surg Am. 1989; 71(4):548-62.
33. Sarwahi V, Sarwark JF, Schafer MF, Backer C, Lee M, King EC, et al. Standards in anterior spine surgery in pediatric patients with neuromuscular scoliosis. J Pediatr Orthop. 2001; 21(6):756-60.

Correspondência

Gustavo Carriço de Oliveira

Grupo de Escoliose

Av. Prof. Ascendino Reis, 724 – Vila Clementino

São Paulo – SP, Brasil

CEP 04027-000

Tel.: + 55 48 32242292

E-mail: gustavocoluna@yahoo.com.br

20_pag206_215.pmd 210 15/11/2007, 10:18